Patrick Vienne, Frederik Hahn, Patrick Meyer

Clinique universitaire d'orthopédie Balgrist, Zurich

Insuffisance chronique du tendon d'Achille: Plastie d'augmentation par transfert du long fléchisseur du gros orteil

Résumé

Les douleurs chroniques du tendon d'Achille sont souvent associées à une insuffisance du tendon qui se manifeste par une augmentation de la flexion dorsale passive de la cheville et par une perte de force en flexion plantaire. En cas d'échec du traitement conservateur, la plastie d'augmentation par transfert du tendon du long fléchisseur du gros orteil est une alternative intéressante offrant un traitement efficace de la douleur et une amélioration fonctionnelle permettant dans la plupart des cas une reprise de l'activité sportive. La pose de l'indication opératoire ainsi que la réalisation de la technique chirurgicale doivent néanmoins ne pas être sous-estimées et rester du domaine du spécialiste en chirurgie du pied et de la cheville ou du chirurgien ayant une connaissance suffisante du problème.

Abstract

Chronic Achilles tendon pain is often associated with insufficiency of the tendon. Clinically increased passive dorsal extension and decreased strength in plantar flexion of the ankle is usually observed. By non improvement after conservative treatment, augmentation of the Achilles tendon with transfer of the flexor hallucis longus (FHL) tendon is a surgical option which helps to reduce the pain and improve the function for physical activity. Indication for operative treatment and surgical procedure should be done by a foot and ankle surgeon or a surgeon with enough experience in this problem.

Schweizerische Zeitschrift für «Sportmedizin und Sporttraumatologie» 55 (1), 11–14, 2007

Les problèmes chroniques du tendon d'Achille représentent une des lésions de surcharge les plus fréquentes tant chez les athlètes que chez les patients non sportifs [7, 13, 16, 17]. 10% de la population adulte aux Etats-Unis pratique régulièrement la course à pied et parmi cette population, le taux d'affection chronique du tendon d'Achille annuel atteint 7 à 9%. Une exposition continue du tendon d'Achille à des charges répétées produit des modifications inflammatoires chroniques ainsi que des altérations pathologiques du tendon chez 66% des patients investigués [7]. Le traitement conservateur est le traitement de choix en phase initiale. Si l'évolution devient malgré tout chronique, un traitement chirurgical est indiqué particulièrement si l'état inflammatoire chronique du tendon a conduit à une dégénérescence des fibres collagènes, à une formation de tissu cicatriciel péritendineuse, à des calcifications ou à une rupture partielle. Dans ce cas, une douleur locale à l'effort, persistante au repos, ainsi qu'une augmentation de la flexion dorsale passive de la cheville et une diminution de la force en flexion plantaire seront les signes typiques d'une insuffisance chronique du tendon d'Achille [18]. De nombreuses techniques chirurgicales ont été décrites pour le traitement de l'insuffisance chronique du tendon d'Achille [1, 4, 5–6, 9, 11, 15, 18, 20–22]. Le traitement doit avoir pour but la disparition de la douleur et le rétablissement d'une fonction optimale permettant le retour à l'activité sportive. L'augmentation du tendon d'Achille par transfert du long fléchisseur du gros orteil est une méthode reconnue et efficace livrant d'excellents résultats fonctionnels et présentant un faible taux de complications [2–3, 10, 12, 19, 23–25].

Anamnèse et présentation clinique

Le patient souffrant d'une insuffisance chronique du tendon d'Achille présente un état douloureux chronique soit le long du tendon, soit à son insertion sur le calcanéum. Les douleurs sont d'abord présentes à l'effort, principalement au début de l'activité sportive et après celle-ci, puis également au repos. Les douleurs à la marche à pieds nus au lever le matin ou après une longue pause assise sont également typiques. Le patient décrit également un sentiment d'instabilité de la cheville et moins fréquemment une perte subjective de force en flexion plantaire. En phase chronique, l'arrêt de l'activité sportive devient même nécessaire.

A l'examen clinique, la palpation du tendon d'Achille est douloureuse. Dans la majorité des cas le tendon est épaissi et induré. Le signe pathognomonique de la rupture chronique et de l'insuffisance chronique du tendon d'Achille est l'augmentation de la flexion dorsale passive de la cheville en position genou tendu, signe de l'allongement ou de la rupture en continuité du tendon d'Achille *(tableau 1)*.

- Epaississement du tendon
- Douleur à la palpation
- Flexion dorsale passive de la cheville augmentée

Tableau 1: Présentation clinique

Examen complémentaire

Le diagnostic de l'insuffisance chronique du tendon d'Achille est avant tout basé sur l'anamnèse et l'examen clinique. Afin de déterminer précisément la qualité du tendon d'Achille et en cas de suspicion d'une rupture incomplète, une ultrasonographie ou une imagerie par résonance magnétique (IRM) peut être réalisée *(figure 1)* [8, 26]. Ces examens permettent une meilleure planification de l'intervention chirurgicale en livrant des informations sur l'étendue de la rupture et de la zone tendineuse qu'il va être nécessaire d'augmenter.

Indication opératoire

En cas d'échec du traitement conservateur et en présence d'une douleur chronique et d'une gène fonctionnelle, le traitement chirurgical de l'insuffisance chronique du tendon d'Achille doit être envisagé *(tableau 2)*. Plusieurs techniques ont déjà été décrites. Le but du traitement chirurgical est d'une part la réparation du tendon lésé et l'obtention d'une longueur normale visant à rétablir le bras de levier nécessaire à la fonction du tendon; d'autre part, il s'agit d'améliorer la vascularisation locale du tendon d'Achille qui a été compromise en raison de la chronicité du problème. La plastie d'augmentation du tendon d'Achille par le transfert du long fléchisseur du gros orteil permet non seulement de renforcer substantiellement le tendon d'Achille et d'y obtenir une tension physiologique, mais il favorise également la guérison du tendon lésé par l'amélioration directe de la vascularisation locale *(figure 2)*.

- Douleur chronique résistante au traitement conservateur
- Insuffisance du tendon et gêne fonctionnelle

Tableau 2: Indications opératoires

Technique chirurgicale

Le patient est placé en décubitus dorsal avec un garrot pneumatique à la cuisse. Le tendon d'Achille est abordé par voie dorso-médiale à mi-distance entre la malléole interne et le bord postérieur du tendon d'Achille *(figure 3)*. Cet abord permet d'une part d'éviter des adhérences douloureuses au niveau du tendon d'Achille (par rapport à la voie dorsale) et surtout permet l'abord et la préparation du tendon du long fléchisseur du gros orteil. Une fois le tendon d'Achille mis en évidence sur toute sa longueur, le fascia couvrant le long fléchisseur du gros orteil est incisé longitudinalement en veillant à préserver le paquet vasculo-nerveux (nerf tibial, artère et veine tibiales postérieures) qui est isolé ventralement sur un écarteur. Le tendon du long fléchisseur du gros orteil est préparé distalement jusqu'à son entrée dans le tunnel tarsien *(figure 4)*.

Une seconde voie d'abord médiale centrée sur l'articulation tarso-métatarsienne du premier rayon permet de mettre en évidence le tendon du long fléchisseur du gros orteil distalement *(figure 5)*. Les fibres du muscle court fléchisseur des orteils sont légèrement séparées longitudinalement et le tendon du long fléchisseur du gros orteil est chargé sur un crochet à tendon. Par cet abord, le tendon du long fléchisseur du deuxième orteil est également mis en évidence et chargé sur un crochet. Une ténodèse des deux tendons est réalisée le plus distalement possible en veillant à maintenir le premier et le deuxième orteil en position neutre. Le long fléchisseur du gros orteil est ensuite sectionné proximalement de la ténodèse. Les fibres communes au tendon du long fléchisseur du deuxième orteil sont sectionnées proximalement juste à la sortie du tunnel tarsien à l'aide d'un ciseau à dissection. Une fois libéré, le tendon du long fléchisseur du gros orteil peut être retiré proximalement et servir pour la plastie d'augmentation du tendon d'Achille *(figure 6)*.

Pour ce faire, le pied est maintenu en léger équin (maximum 5°). Si l'insertion du tendon d'Achille sur le calcanéum est saine, le tendon du long fléchisseur du gros orteil peut être transféré sur le tendon d'Achille par un premier passage situé env. 1 cm proximalement de l'insertion *(figure 7)*. Si l'insertion du tendon d'Achille est également insuffisante (rupture très distale), alors le premier passage se fait par un canal trans-osseux (4,5 mm) en veillant à laisser un pont osseux d'env. 1 cm. Le reste du tendon du long fléchisseur du gros orteil est ensuite transféré par une technique de laçage sur toute la longueur du tendon d'Achille, ce qui permet de ponter la zone cicatricielle ou dégénérée *(figure 8)*.

En cas de rupture complète du tendon d'Achille avec défaut de substance, cette technique peut également être utilisée. Le tendon du long fléchisseur du gros orteil peut être prélevé encore plus distalement au niveau de la première phalange du gros orteil. La ténodèse se fait alors au niveau de la partie plantaire de la capsule articulaire de l'articulation métatarso-phalangienne, à l'insertion du court fléchisseur du gros orteil. Ceci permet de gagner 4 à 5 cm de longueur du tendon du long fléchisseur du gros orteil et permet de reconstruire le tendon d'Achille même en présence d'un défaut de substance important.

La plastie d'augmentation est fixée à l'aide de fils résorbables (PDS® 0). Une fois la plastie réalisée, le corps musculaire du long fléchisseur du gros orteil est fixé par des points séparés (Monocryl® 3.0), ceci afin d'améliorer la vascularisation dans la zone du transfert. Le fascia du tendon d'Achille est refermé par un surjet continu, le tissu sous-cutané par des points séparés et la peau par un surjet continu. Le membre inférieur est placé dans un plâtre circulaire fendu en léger équin de 5°.

Traitement postopératoire

Le plâtre initial est changé après 48 heures pour un plâtre circulaire fendu en résine synthétique en léger équin de 5°. Le patient est mobilisé en décharge totale sur cannes pour six semaines. L'ablation des fils se fait après deux semaines et la cheville est placée en position neutre en botte plâtrée fendue jusqu'au premier contrôle clinique à six semaines. Une prophylaxie anti-thrombotique est réalisée par une injection quotidienne de Clexane®. A six semaines, le plâtre est retiré et le patient est autorisé à augmenter les charges progressivement avec pour objectif l'atteinte de la charge totale dans une chaussure Künzli® en une semaine. Un programme de rééducation avec renforcement musculaire progressif et proprioception est commencé immédiatement après l'immobilisation plâtrée. La reprise du vélo et de la natation est autorisée après huit semaines, le jogging après 20 semaines et les sports de contact après 6 mois. Durant toute cette phase de rééducation, il faut veiller à ne pas étirer le tendon, le but étant d'obtenir une tension optimale du tendon d'Achille et d'éviter un rallongement, ce qui pourrait à nouveau en influencer négativement la fonction.

Figure 1: Image IRM d'une rupture chronique du tendon d'Achille. A noter l'épaississement du tendon et l'aspect inhomogène témoignant d'une dégénérescence chronique.

Figure 2: Image IRM après plastie d'augmentation par transfert du long fléchisseur du gros orteil. A noter l'intégration parfaite du tendon et la proximité du corps musculaire.

Figure 3: Voie d'abord dorso-médiale et médiale sur le médio-pied. A noter l'augmentation de la flexion dorsale passive de la cheville comme signe de l'insuffisance du tendon d'Achille.

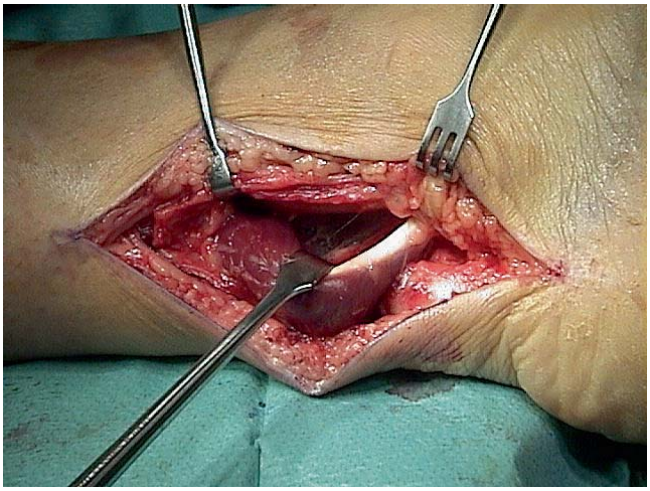

Figure 4: Le muscle et le tendon du long fléchisseur du gros orteil sont exposés.

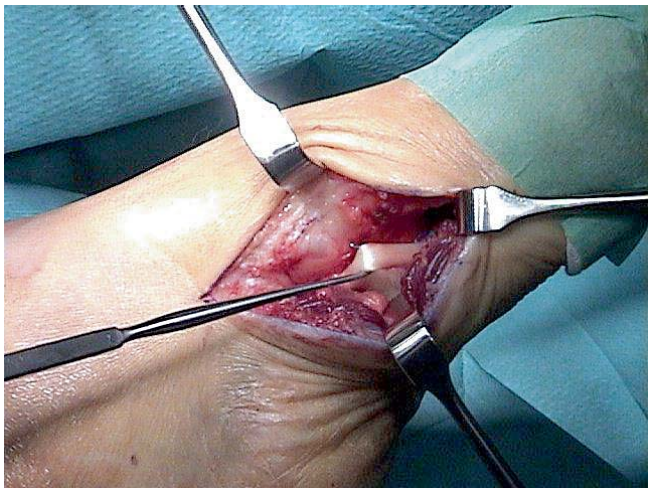

Figure 5: Le tendon du long fléchisseur du gros orteil est isolé. La partie distale du tendon est fixée sur le tendon du fléchisseur du deuxième orteil.

Figure 6: Le tendon du long fléchisseur du gros orteil est retiré proximalement. Entre 10 et 12 cm de tendon sont à disposition pour le transfert.

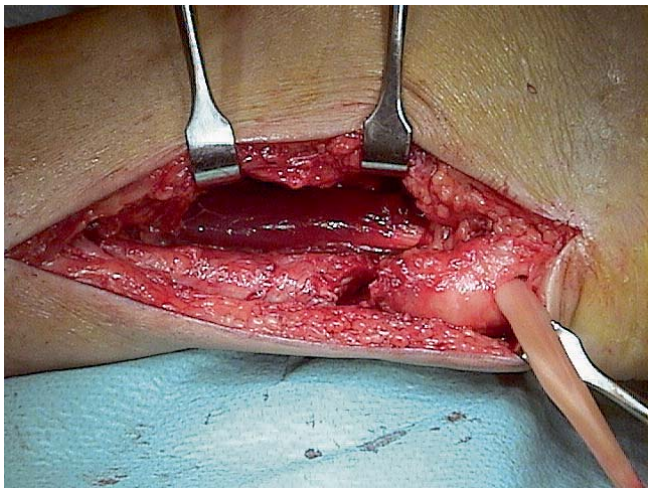

Figure 7: Le tendon est transféré sur le tendon d'Achille par tunnellisation.

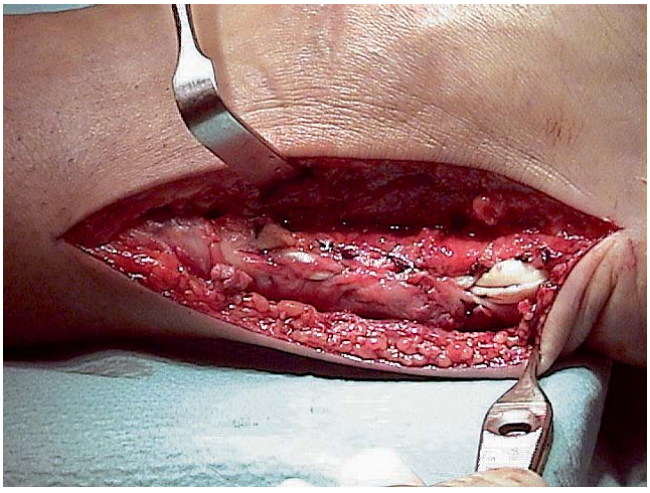

Figure 8: Le tendon d'Achille lésé est reconstruit. La partie musculaire du long fléchisseur du gros orteil est suturée latéralement sur le tendon d'Achille.

Conclusion

L'insuffisance chronique du tendon d'Achille est une pathologie fréquemment rencontrée chez le sportif et chez le patient non-sportif soit comme suite d'une rupture traumatique du tendon d'Achille, soit comme évolution naturelle d'une tendinite d'Achille chronique avec développement d'une dégénérescence du tendon et d'une rupture dite «en continuité». L'examen clinique révèle une insuffisance souvent douloureuse du tendon d'Achille avec perte de tension et trouble de la fonction. En cas d'échec du traitement conservateur (repos actif, anti-inflammatoire local, reprise progressive des activités), la plastie d'augmentation du tendon d'Achille par le transfert du tendon du long fléchisseur du gros orteil est une méthode efficace et élégante permettant d'une part de rétablir la tension idéale du tendon d'Achille et d'autre part d'améliorer la vascularisation à l'endroit du transfert. Cette technique chirurgicale n'est pas sans danger et risques de complication [2, 14]. Elle doit être réalisée par un spécialiste de la chirurgie du pied ayant l'expérience nécessaire dans la pose de l'indication opératoire et dans la réalisation de la technique chirurgicale. En cas de succès, cette technique permet dans la plupart des cas un retour à une activité sportive.

Adresse de correspondance:

Dr. med. Patrick Vienne, Klinik St. Anna, St.-Anna-Strasse 32, 6006 Luzern, Tel. 041 208 38 65, Fax 041 208 38 67,
E-Mail: patrick.vienne@hin.ch

Bibliographie

1 Bugg E. Jr., Boyd B.M. (1968): Repair of neglected rupture or laceration of the Achilles tendon. Clin. Orthop. 56: 73–75.
2 Coull R., Flavin R., Stephens M.M. (2003): Flexor hallucis longus tendon transfer: evaluation of postoperative morbidity. Foot Ankle Int. 24(12): 931–934.
3 Den Hartog B.D. (2003): Flexor hallucis longus transfer for chronic Achilles tendonosis. Foot Ankle Int. 24(3): 233–237.
4 Giannini S., Girolami M., Ceccarelli F. (1994): Surgical repair of Achilles tendon ruptures using polypropylene braid augmentation. Foot Ankle Int. 15(7): 372–375.
5 Haas F. et al. (2003): Reconstruction of combined defects of the Achilles tendon and the overlying soft tissue with a fascia lata graft and a free fasciocutaneous lateral arm flap. Ann. Plast. Surg. 51(4): 376–382.
6 Kissel C.G., Blacklidge D.K., Crowley D.L. (1994): Repair of neglected Achilles tendon ruptures procedure and functional results. J. Foot Ankle Surg. 33(1): 46–52.
7 Kvist M. (1991): Achilles tendon injuries in athletes. Ann. Chir. Gynaecol. 80: 188–201.
8 Maffulli N., Thorpe A.P., Smith E.W. (2001): Magnetic resonance imaging after operative repair of achilles tendon rupture. Scand. J. Med. Sci. Sports 11(3): 156–162.
9 Mann R.A., Holmes G.B. Jr., Seale K.S. (1991): Chronic rupture of the Achilles tendon: a new technique of repair. J. Bone Joint Surg. 73 A: 214–219.
10 Martin R.L., Manning C.M., Carcia C.R. (2005): An outcome study of chronic Achilles tendinosis after excision of the Achilles tendon and flexor hallucis longus tendon transfer. Foot Ankle Int. 26(9): 691–697.
11 Miskulin M. et al. (2005): Neglected rupture of the Achilles tendon treated with peroneus brevis transfer: a functional assessment of 5 cases. J. Foot Ankle Surg. 44(1): 49–56.
12 Monroe M.T., Dixon D.J., Beals T.C. et al. (2000): Plantarflexion torque following reconstruction of Achilles tendinosis or rupture with flexor hallucis longus augmentation. Foot Ankle Int. 21(4): 324–329.
13 Paavola M., Kannus P., Jarvinen T.A. et al. (2002): Achilles tendinopathy. J. Bone Joint Surg. 84A(11): 2062–2076.
14 Paavola M. et al. (2000): Chronic Achilles tendon overuse injury: complications after surgical treatment. An analysis of 432 consecutive patients. Am. J. Sports Med. 28(1): 77–82.
15 Perez Teuffer A. (1974): Traumatic rupture of the Achilles Tendon. Reconstruction by transplant and graft using the lateral peroneus brevis. Orthop. Clin. North Am. 5(1): 89–93.
16 Schepsis A.A., Jones H., Haas A.L. (2002): Achilles tendon disorders in athletes. Am. J. Sports Med. 30(2): 287–305.
17 Soma C.A., Mandelbaum B.R. (1994): Achilles tendon disorders. Clin. Sports Med. 13(4): 811–823.
18 Takao M., Ochi M., Naito K. et al. (2003): Repair of neglected Achilles tendon rupture using gastrocnemius fascial flaps. Arch. Orthop. Trauma Surg. 123(9): 471–474.
19 Tashjian R.Z., Hur J., Sullivan R.J. et al. (2003): Flexor hallucis longus transfer for repair of chronic achilles tendinopathy. Foot Ankle Int. 24(9): 673–676.
20 Turco V.J., Spinella A.J. (1987): Achilles tendon ruptures – peroneus brevis transfer. Foot Ankle 7(4): 253–259.
21 Us A.K., Bilgin S.S., Aydin T. et al. (1997): Repair of neglected Achilles tendon ruptures: procedures and functional results. Arch. Orthop. Trauma Surg. 116(6–7): 408–411.
22 Vulpiani C.M., Guzzini M., Ferretti A. (2003): Operative treatment of chronic Achilles tendinopathy. Int. Orthop. 27(5): 307–310.
23 Wapner K.L., Pavlock G.S., Hecht P.J. et al. (1993): Repair of chronic Achilles tendon rupture with flexor hallucis longus tendon transfer. Foot Ankle 14(8): 443–449.
24 Wapner K.L., Hecht P.J., Mills R.H. Jr. (1995): Reconstruction of neglected Achilles tendon injury. Orthop. Clin. North Am. 26(2): 249–263.
25 Wilcox D.K., Bohay D.R., Anderson J.G. (2000): Treatment of chronic achilles tendon disorders with flexor hallucis longus tendon transfer/augmentation. Foot Ankle Int. 21(12): 1004–1010.
26 Zanetti M., Hodler J. (1995): [Ultrasonography and magnetic resonance tomography (MRI) of tendon injuries]. Orthopäde 24(3): 200–208.